Check for updates

Опухоли надпочечника с сочетанной секрецией альдостерона и кортизола — непростая сумма знакомых слагаемых (обзор литературы)

© Б.М. Шифман*, Н.М. Платонова, Н.В. Молашенко, Е.А. Трошина, Н.Ю. Романова, Г.С. Колесникова

ФГБУ «Национальный медицинский исследовательский центр эндокринологии» Минздрава России, Москва, Россия

Первичный гиперальдостеронизм (ПГА) является самой частой формой вторичной артериальной гипертензии. У пациентов с ПГА чаще, чем в общей популяции, отмечаются инсулинорезистентность, сахарный диабет, метаболический синдром, остеопороз, симптомы депрессии и тревожности – состояния, скорее являющиеся проявлением избытка глюко-, а не минералокортикоидов. Этот факт имеет особое значение в свете недавних исследований, показавших, что ПГА нередко ассоциирован с синдромом гиперкортицизма. С момента первого указания на сочетанную секрецию альдостерона и кортизола (1979 г.) число описаний случаев так называемого синдрома Конншинга, увеличивалось. Анализ данных последних лет позволяет заключить, что гиперкортицизм при ПГА тесно связан с повышенным риском сердечно-сосудистых осложнений, метаболических нарушений и надпочечниковой недостаточности в исходе оперативного лечения. Самой важной диагностической проблемой при аденомах с сочетанной секрецией является риск ложной интерпретации результатов сравнительного селективного забора венозной крови из надпочечниковых вен (ССВЗК). Признаками, позволяющими заподозрить альдостерон- и кортизол-продуцирующую аденому, являются отсутствие подавления секреции кортизола на фоне ночного теста с 1 мг дексаметазона и размеры образования надпочечника более 2,5 см. В качестве альтернативного теста, способного дифференцировать данный тип опухолей, рядом исследователей предложено измерение концентрации так называемых гибридных стероидов в периферической плазме и моче. С учетом высокой распространенности и потенциальных рисков обязательное исключение гиперкортицизма рекомендуется во всех случаях ПГА перед ССВЗК и при планировании оперативного лечения.

Ключевые слова: первичный гиперальдостеронизм, синдром Конна, синдром Кушинга, новообразование надпочечника, сравнительный селективный забор крови из надпочечниковых вен, альдостерон, кортизол, 18-оксокортизол, Альдостеронсинтаза, 11-бета-гидроксилаза, 17-альфа-гидроксилаза.

Aldosterone- and cortisol-co-secreting adrenal tumors: an uneasy sum of well-known parts (review)

© Boris M. Shifman*, Nadezhda M. Platonova, Natalya V. Molashenko, Ekaterina A. Troshina, Natalia Yu. Romanova, Galina S. Kolesnikova

Endocrinology Research Centre, Moscow, Russia

Primary aldosteronism (PA) is the most common form of secondary arterial hypertension. In patients with PA, more so than in the general population, there is a prevalence of insulin resistance, diabetes mellitus, metabolic syndrome, osteoporosis, and symptoms of depression; these conditions are more likely to manifest a gluco- rather than mineralocorticoid excess. This fact is of particular importance in light of recent studies that have shown that PA is often associated with glucocorticoid excess. Since the first reports of cases of combined secretion of aldosterone and cortisol in 1979, the number of cases of so-called Connshing syndrome has increased. An analysis of data from recent studies suggests that hypercortisolism in PA is closely associated with an increased risk of cardiovascular complications, metabolic disorders and post-surgical adrenal insufficiency. The most important diagnostic problem in adenomas with combined secretion is the risk of false interpretation of the results of adrenal venous sampling (AVS). The indications that suggest aldosterone-and-cortisol-co-producing adenoma are the lack of suppression of cortisol levels following a night test with 1mg of dexamethasone, and an adrenal tumo of over 2.5cm. As an alternative test capable of differentiating this type of tumor, a number of researchers have proposed measuring the level of so-called hybrid steroids in the peripheral plasma and urine. Taking into account the high prevalence and potential risks, ruling out of excess corisol secretion is obligatory in all cases of PA before AVS and when planning surgery.

Keywords: aldosteronism; conn's syndrome, Cushing's syndrome, adrenal gland neoplasms, adrenal venous sampling, aldosterone, hydrocortisone, 18-oxocortisol, 18-hydroxycortisol, aldosterone synthase, steroid 11-beta-hydroxylase, steroid 17-alpha-hydroxylase.

Актуальность

Первичный гиперальдостеронизм (ПГА) является самой распространенной формой вторичной артериальной гипертензии, выявляясь у 4,3% всех пациентов, страдающих повышенным АД, и у 9,5% пациентов, направляемых по этому поводу в специализированные центры [1]. Наиболее частыми формами ПГА (до 90% всех случаев) являются двусторонняя гиперплазия надпочечников (идиопатический гиперальдостеронизм, ИГА) и односторонняя альдостерон-продуцирующая аденома (АПА). Значительно реже ПГА обусловлен односторонней гиперплазией надпочечника, альдостерон-продуцирующей карциномой, альдостерон-продуцирующей опухолью вненадпочечниковой локализации, а так-

Copyright © 2019 by the MediaSphere
Licensee: CC BY-NC-ND
doi: 10.14341/probl10036

 DOI: https://doi.org/10.14341/probl10036

же наследственными формами семейного гиперальдостеронизма [2].

Известно, что артериальная гипертензия является предиктором сердечно-сосудистой заболеваемости и смертности [3]. Пациенты с ПГА имеют даже больший сердечно-сосудистый риск, чем пациенты с эссенциальной артериальной гипертензией при той же степени повышения АД вне зависимости от пола и возраста [4]. Среди пациентов с ПГА повышена распространенность инсулинорезистентности, сахарного диабета (СД), метаболического синдрома [5, 6], остеопороза [7], депрессии и тревожности [8] – состояний, скорее являющихся проявлением избытка глюко-, а не минералокортикоидов. Это приобретает особое значение в свете недавних исследований, показавших, что ПГА нередко ассоциируется с синдромом гиперкортицизма. С момента первого упоминания в литературе сочетанной секреции альдостерона и кортизола (1979 г.) число описанных случаев так называемого синдрома Конншинга увеличилось. Анализ данных последних лет позволяет заключить, что гиперкортицизм при ПГА весьма распространен и тесно связан с повышенным риском метаболических нарушений и сердечно-сосудистых осложнений [9]. Так, в исследовании G. Piaditis и соавт. [10] распространенность гиперкортицизма, ассоциированного с ПГА, среди 83 инциденталом, составила 12,1%. В исследовании K. Hiraishi и соавт. [11] у 8 из 38 пациентов с ПГА имел место субклинический синдром Кушинга, а при ретроспективном анализе 414 случаев подтвержденной АПА гиперпродукция кортизола была выявлена у 22 пациентов (5,31%) [12]. По данным W. Arlt и соавт. [9], при сочетанной секреции концентрация глюкокортикоидов при ПГА была близка к таковому у пациентов с субклиническим гиперкортицизмом, имеющих повышенный сердечно-сосудистый риск [13]. При обоих выявленных подтипов ПГА (односторонняя АПА и двусторонний ИГА) секреция глюкокортикоидов была значительно выше, чем в контрольной группе, включавшей здоровых лиц и пациентов с гормонально-неактивными образованиями надпочечников. Альдостерон- и кортизол-секретирующие опухоли могут быть как доброкачественными (альдостерон- и кортизол-продуцирующая аденома (А/КПА), так и злокачественными (альдостерон- и кортизол-продуцирующая аденокарцинома), различающимися размером, клеточным составом и гормональной активностью [14]. Таким образом, традиционное различие синдромов Кушинга и Конна не так очевидно, как считалось ранее.

Методология поиска первоисточников

Через базу данных MEDLINE с помощью PubMed был осуществлен поиск обзоров литературы и клинических случаев, опубликованных до 2018 г. включительно, посвященных сочетанной гиперсекреции альдостерона и кортизола, а также роли гибридных стероидов (18-оксокортизола и 18-гидроксикортизола) в диагностике надпочечниковых новообразований. Поиск осуществлялся с использованием инструмента PubMed Search Builder, куда были включены следующие сочетания терминов MeSH: «Hyperaldosteronism and Cushing syndrome»; «Cushing Syndrome and Aldosterone»; «Hyperaldosteronism and Hydrocortisone»; «Aldosterone and Hydrocortisone and Adenoma», «Aldosterone and Hydrocortisone and Adrenal Gland Neoplasms»; «18-oxocortisol»; «18-hydroxycortisol». При нахождении релевантных работ в них проводился дополнительный поиск через разделы «Источники» («References»), «Схожие статьи» («Similar articles») и «Цитируется в других статьях» («Cited by other articles»).

Характерные черты: бóльшие риски, трудности диагностики

Повышенный риск сердечно-сосудистых осложнений при ПГА несомненен. Увеличенная частота инсультов у пациентов с ПГА была выявлена как при спорадических, так и семейных формах [15] и отчасти объясняется прямым воздействием альдостерона, индуцирующим воспаление, фиброз и ремоделирование сосудистой стенки [16, 17]. В исследованиях *in vivo* показано, что активация минералокортикоидных рецепторов (МКР) приводит к ремоделированию церебральных сосудов и усугубляет последствия ишемии головного мозга [18]. На животных моделях доказано участие альдостерона и МКР в провоцировании желудочковых аритмий и фибрилляции предсердий [19, 20]. Роль альдостерона в патогенезе сердечной недостаточности подтверждается не только прямым влиянием на кардиомиоциты, но и протективным эффектом антагонистов МКР у пациентов со снижением функции желудочков сердца [21].

Результаты исследований связи гиперальдостеронизма и СД неоднозначны. Тем не менее G. Hanslik и соавт. [6] на основании анализа литературы и собственного исследования приходят к выводу о повышенном риске нарушения толерантности к глюкозе, СД и метаболического синдрома у пациентов с ПГА. Экспертный Комитет по Диагностике и Классификации Сахарного Диабета Американской Диабетической Ассоциации также относит ПГА к факторам риска и эндокринным причинам СД [22]. Среди механизмов нарушения метаболизма глюкозы при ПГА рассматриваются: усиление воспаления, оксидативного стресса, снижения массы β-клеток островков Лангерганса и их функциональной активности, вызываемое непосредственным воздействием альдостерона [23–25], его возможное влияние на чувствительность периферических тканей к инсулину, а также диабетогенный эффект гипокалиемии [26].

Пациенты с гиперкортицизмом также характеризуются гипертензией, повышенным риском развития кардиоваскулярных и метаболических нарушений, включая морбидное ожирение, нарушение

толерантности к глюкозе, СД, остеопороз позвоночника и гиперкоагуляцию [27].

Альдостерон и кортизол обладают схожей аффинностью к МКР. В норме концентрация свободного кортизола в крови значимо превышает концентрацию альдостерона; поэтому значительная часть МКР связана кортизолом, но в физиологических условиях МКР не активируются благодаря специальным ингибиторным внутриклеточным системам, таким как 11β-гидроксистероиддегидрогеназа 2-го типа (11βHSD2). Однако кортизол все же способен активировать МКР [28, 29]. Так, блокада МКР снижает выраженность изменений сердечно-сосудистой системы даже у пациентов с низким и нормальным содержанием альдостерона и ренина [30, 31]. При высокой концентрации и определенных условиях кортизол может активировать МКР, экспрессируемые в сердечно-сосудистой системе [32], а высокая концентрация альдостерона и кортизола является независимым фактором риска сердечно-сосудистых осложнений у пациентов с хронической сердечной недостаточностью [30]. Присоединяясь к отрицательным эффектам гиперальдостеронизма, повышенная секреция кортизола может увеличивать риск метаболических и сердечно-сосудистых осложнений. Суммирование негативных воздействий избыточной секреции альдостерона и кортизола подтверждено K. Hiraishi и соавт. [11], выявившими, что пациенты с А/КПА имеют больший риск сердечно-сосудистых нарушений, включая фибрилляцию предсердий, инфаркт миокарда, сердечную недостаточность, атеросклероз коронарных сосудов и инсультов, а также СД, чем пациенты с ПГА без гиперсекреции кортизола.

Другой проблемой больных с А/КПА является увеличение риска надпочечниковой недостаточности после удаления образования надпочечника. В обзоре исследований, опубликованных с 1980 по 2013 г., распространенность послеоперационной надпочечниковой недостаточности среди лиц, перенесших одностороннюю адреналэктомию по поводу кортикостеромы, составила 65,3% среди 248 пациентов с субклиническим гиперкортицизмом и 99,7% среди 377 пациентов с выраженным синдромом Кушинга. Восстановление нормальной секреции кортизола чаще отмечалось среди лиц с субклинической формой – 138 из 141 (97,9%), чем у пациентов с явным синдромом Кушинга – 351 из 376 (93,4%) [33]. В обзоре M. Späth и соавт. [14] проанализированы случаи АПА с субклиническим гиперкортицизмом после удаления надпочечника с опухолью. В двух случаях, когда автономная гиперсекреция кортизола не была диагностирована на дооперационном этапе, развился гипоадреналовый криз, в шести других, даже при диагностировании субклинического гиперкортицизма до адреналэктомии и назначении пероральной заместительной терапии глюкокортикоидами после ее выполнения, пациенты испытывали выраженные симптомы надпочечниковой недостаточности. Представленные данные свидетельствуют о том, что гиперпродукция кортизола у таких пациентов, вероятно, ассоциирована с повышенным риском надпочечниковой недостаточности после оперативного лечения. Все вышеперечисленное требует настороженности в отношении диагностики альдостерон- и кортизол-секретирующих опухолей. Необходимо более детальное их исследование.

Самой важной диагностической проблемой при А/КПА оказался риск ложной интерпретации результатов сравнительного селективного забора венозной крови из надпочечниковых вен (ССВЗК). Согласно Российским и Европейским клиническим рекомендациям по ПГА, дифференциальная диагностика форм ПГА с односторонней и двусторонней гиперпродукцией альдостерона является принципиальной для выбора лечебной тактики: при АПА лечением выбора является односторонняя адреналэктомия, тогда как пациенты с ИГА получают пожизненную терапию антагонистами МКР. ССВЗК признана «золотым стандартом» в латерализации гиперпродукции альдостерона [34, 35]. Однако классический протокол ССВЗК, опирающийся на концентрацию кортизола в венозной крови для подтверждения точности катетеризации, при наличии у пациента субклинического гиперкортицизма чреват риском ошибочной интерпретации результатов. Анализ результатов ССВЗК у пациентов с альдостерон- и кортизол-продуцирующей аденомой выявил риск неадекватной латерализации гиперпродукции альдостерона при расчетах соотношения альдостерон/кортизол. Поэтому протокол ССВЗК у пациентов с гиперкортицизмом или подозрением на него признан ненадежным [36]. Рассматривается возможность применения модифицированных вариантов ССВЗК у пациентов с А/КПА, среди которых были предложены оценка селективности по плазменной концентрации альдостерона как таковой без коррекции по значению концентрации кортизола [37] и оценка селективности по значению концентрации метилированных катехоламинов [38], а также к поиску иных средств дифференциальной диагностики одно- и двусторонних форм ПГА [39].

Возможные причины сочетанной секреции

При рассмотрении вероятных механизмов гиперпродукции кортизола при ПГА следует исходить из гистологических особенностей АПА. Известно, что завершающие этапы биосинтеза глюко- и минералокортикоидов в коре надпочечника человека катализируются двумя на 93% гомологичными по аминокислотной последовательности митохондриальными ферментами цитохрома P450: CYP11B1 (11β-гидроксилазой) и CYP11B2 (альдостеронсинтазой) соответственно [40]. В пучковой зоне 11-дезоксикортизол – стероидный предшественник, гидроксилированный по C17 на ранних этапах стероиг-

 DOI: https://doi.org/10.14341/probl10036

догенеза ферментом CYP17A1 (17α-гидроксилазой), вновь гидроксилируется в позиции 11b с помощью CYP11B1, превращаясь в кортизол. В клубочковой зоне, где активность 17α-гидроксилазы подавлена, альдостеронсинтаза последовательно катализирует реакции 11β-гидроксилирования, 18-гидроксилирования и 18-окисления 11-дезоксикортикостерона. Последний этап приводит к превращению 18-гидроксикортикостерона (18OHB) в альдостерон (**рис. 1 на цв. вклейке,** см. раздел «Дополнительная информация») [41]. В неизмененных надпочечниках продукция альдостерона возможна лишь в клубочковой зоне надпочечника, где локализованы клетки, несущие ген *CYP11B2*, кодирующий альдостеронсинтазу, тогда как экспрессия ферментов, необходимых для синтеза кортизола – 17α-гидроксилазы и 11β-гидроксилазы, кодируемых генами *CYP17A1* и *CYP11B1* соответственно, протекает в пучковой зоне [42, 43]. Ограничение экспрессии CYP17A1 и CYP11B1 пучковой зоной (в случае CYP17A1 также и сетчатой), а CYP11B2 – клубочковой приводит к функциональному разделению мест синтеза кортизола и альдостерона [44].

АПА, состоящие исключительно из клеток клубочковой зоны, редки и, как правило, состоят из различных типов клеток, преимущественно подобных клеткам пучковой зоны, а также менее многочисленных «гибридных» клеток, имеющих цитологические характеристики как клубочковой, так и пучковой зоны [45, 46]. Гистологическая неоднородность ткани АПА, содержащей клетки, экспрессирующие CYP17A1 и CYP11B1 [12], лежит в основе ее потенциальной способности к секреции кортизола, что согласуется с результатами исследований *in vitro* [47]. M. Späth и соавт. [14] выдвинули три гипотезы причин гиперпродукции кортизола при АПА. Во-первых, опухоль может иметь бóльшую долю кортизол-продуцирующих клеток, чем «чистые аденомы», практически полностью состоящие из клеток клубочковой зоны. Подтверждением этой теории могли бы послужить данные о разном содержании 11β-гидроксилазы (CYP11B1) в ткани АПА в зависимости от степени гиперсекреции глюкокортикоидов. Однако результаты подобных исследований неоднозначны. Если L. Tang и соавт. [12] с помощью количественного ПЦР в реальном времени не выявили значимой разницы экспрессии 11β-гидроксилазы между А/КПА и «чистыми» альдостеромами, то W. Arlt и соавт. [9] с помощью количественного иммуногистохимического анализа нашли четкую связь между внутриопухолевой экспрессией фермента и суточной экскрецией глюкокортикостероидов.

Во-вторых, количество кортизол-продуцирующих клеток при сохранении их доли в общей массе ткани аденомы на том же уровне может стать клинически значимым из-за достаточно больших размеров образования [14]. Показано, что сочетание гиперкортицизма и ПГА наиболее часто встречается при образовании надпочечника, размеры которого превышают таковые среднестатистических альдостером. В исследовании 555 пациентов с ПГА и были выявлены 22 А/КПА и лишь 2 случая сочетанной секреции при односторонней узловой гиперплазии и аденомах обоих надпочечников [12]. Средний диаметр А/КПА составляет 26,2 мм, тогда как размер альдостером не превышает 15 мм [11, 48]. Эти данные согласуются с тем, что кортикостеромы, как правило, имеют бóльшие размеры, чем альдостеромы, достигая в среднем 3,5 см в диаметре [37, 49].

В-третьих, объяснением может быть просто более тщательная оценка гормональной активности образований при их крупных размерах (более 2 см) [14]. Не исключено, что распространенность субклинического гиперкортицизма оказалась бы выше и при АПА меньших размеров, если бы его диагностика проводилась чаще.

Гибридные стероиды в диагностике первичного гиперальдостеронизма

Среди альтернативных лабораторных дифференциально-диагностических исследований при АПА и ИГА, особенно при опухолях с сочетанной секрецией, актуально определение концентрации «гибридных» стероидов (ГС). Такие соединения, как 18-гидроксикортизол (18OHF) и 18-оксокортизол (18oxoF), привлекли внимание после того, как было показано, что при ПГА их экскреция с мочой увеличена. Термин «гибридные» отражает химические превращения, характерные как для клубочковой (18-гидроксилирование и 18-окисление), так и для пучковой зоны (17-гидроксилирование) коры надпочечников [41]. Оба метаболита выявляются в малом количестве у здоровых людей [50] и их концентрация значимо возрастает при семейных формах гиперальдостеронизма (СГА) 1-го и 3-го типов [51, 52]. 18oxoF обладает глюко- и минералокортикоидным действием, во много раз меньшим, чем альдостерон, тогда как 18OHF полностью лишен биологической активности [53, 54]. Образование гибридных стероидов катализируется ферментами завершающих этапов синтеза глюко- и минералокортикоидов. 11β-гидроксилаза (CYP11B1), находящаяся в пучковой зоне, обладает и 18-гидроксилазной активностью. У больных с полной инактивацией альдостеронсинтазы при сохранении высокой активности CYP11B1 обнаруживают высокую концентрацию 18-гидроксикортикостерона, несмотря на выраженный дефицит альдостерона [55]. Следовательно, 11β-гидроксилаза превращает кортизол в 18-гидроксикортизол, но не в 18-оксокортизол, тогда как альдостеронсинтаза (CYP11B2), находящаяся исключительно в клубочковой зоне, способна осуществлять оба превращения и с большей эффективностью [56–58]. Альдостеронсинтаза и 11β-гидроксилаза в небольших количествах присутствуют не только в

надпочечниках, но и в других тканях (гладкие мышцы, эндотелий, головной мозг), но их роль в синтезе гибридных стероидов представляется весьма незначительной [59, 60]. Таким образом, кортизол может быть превращен в 18OHF как альдостеронсинтазой в клубочковой зоне, так и 11β-гидроксилазой в пучковой зоне. Поскольку экспрессия CYP17A ограничена пучковой зоной, именно она является основным местом продукции кортизола. Поэтому присутствие 18OHF у здоровых людей вполне объяснимо. Однако синтез 18oxoF требует дополнительного этапа – 18-окисления, который возможен только под воздействием альдостеронсинтазы, представленной исключительно в клубочковой зоне, где синтез кортизола не происходит. Поскольку кровоснабжение надпочечника имеет центрипетальный характер (от периферии к центру), и попадание кортизола из пучковой зоны в клубочковую маловероятно, синтез 18-оксокортизола в неизмененном надпочечнике остается необъясненным. E. Freel и соавт. [56] выявили положительную корреляцию между экскрецией гибридных стероидов с мочой и дозой гидрокортизона, применяемого у пациентов со снижением собственной секреции кортизола. Тем самым была доказана возможность синтеза 18OHF и 18oxoF из кортизола, циркулирующего в крови. Одна из теорий объясняет возможное воздействие альдостеронсинтазы на кортизол его перемещением в участках «проникновения» ткани клубочковой зоны в пучковую по ходу стенок мелких сосудов. Как бы то ни было, более сложный путь синтеза, требующий непременного участия ферментов из разных функциональных зон надпочечника, объясняет тот факт, что у здоровых людей экскреция 18OHF приблизительно в 10 раз выше экскреции 18oxoF [61].

Высокая концентрация гибридных стероидов типична для пациентов с семейной формой ПГА 1-го и 3-го типов [51, 52]. Семейный гиперальдостеронизм 1-го типа (СГА-1), также известный как глюкокортикоид-подавляемый, является редкой формой ПГА, наследуемой по аутосомно-доминантному типу. Заболевание обусловлено мутацией, в результате которой из двух генов (*CYP11B1* и *CYP11B2*), кодирующих соответственно 11β-гидроксилазу и альдостеронсинтазу, образуется общий ген-химера [44]. Ген-химера содержит проксимальный участок *CYP11B1* и дистальный *CYP11B2*. Продукт этого гена принимает участие в синтезе альдостерона, но активность гена контролируется АКТГ, а не ренин-ангиотензиновой системой. В результате альдостерон начинает продуцироваться пучковой зоной, где в норме синтезируются только глюкокортикоиды. Под действием химерного гена в пучковой зоне повышается синтез гибридных стероидов [62]. Больным проводится пожизненная терапия глюкокортикоидами с целью подавления АКТГ-зависимой продукции альдостерона [63]. Диагноз СГА-1 может быть подтвержден путем выявления химерного гена с помощью ПЦР [64].

В 2008 г. впервые был описан случай семейного гиперальдостеронизма 3-го типа (СГА-3), характеризующийся значительным повышением концентрации альдостерона, выраженной гипокалиемией, ранним началом артериальной гипертензии, резистентной к медикаментозной терапии, в том числе к калийсберегающим диуретикам (спиронолактон и амилорид), который требовал двусторонней адреналэктомии [52]. Другими отличительными чертами СГА-3 были выраженная двусторонняя гиперплазия надпочечников, повышение концентрации гибридных стероидов и в ответ на тест с дексаметазоном парадоксальное увеличение плазменной концентрации альдостерона, гибридных стероидов, отсутствие снижения концентрации кортизола, подъем АД. В основе заболевания лежит герминативная мутация гена *KCNJ5*, располагающегося на хромосоме 11q24 и кодирующего связанный с G-белком калиевый канал внутреннего выпрямления 4 (GIRK4 – от англ. G protein-activated inward rectifier potassium channel 4, или Kir 3.4). Мутация вызывает потерю ионной избирательности K^+-канала и деполяризацию мембраны, что приводит к открытию потенциал-зависимых Ca^{2+}-каналов, притоку ионов кальция внутрь клетки, усилению экспрессии *CYP11B2* и повышению синтеза альдостерона [65].

Представления о ГС как о биохимических маркерах АПА основаны на том, что их концентрация в сыворотке и моче у лиц с альдостеромой выше, чем у пациентов с ПГА и двусторонней гиперплазией надпочечников [66]. Одна из теорий объясняет усиление синтеза ГС при АПА их внутринадпочечниковым расположением. В отличие от неизмененной клубочковой зоны, АПА расположена не с внешней стороны надпочечника, что позволяет ей получать кровь от окружающей ее пучковой зоны, имеющей высокую концентрацию кортизола, который под воздействием альдостеронсинтазы опухоли превращается в 18oxoF. С другой стороны, как отмечалось выше, в ткани АПА имеются клетки, фенотипически схожие с клетками пучковой зоны, способные коэкспрессировать гены *CYP11B1*, *CYP11B2*, *CYP17A1*, а значит способные к продукции кортизола [67, 68]. Предполагается, что ГС образуются в опухоли как из кортизола крови, так и локально в опухолевой ткани. Таким образом, потеря четкого разделения функциональных зон в опухоли надпочечника у пациентов с АПА приводит к тому, что кортизол может подвергаться воздействию альдостеронсинтазы и, как следствие, к усиленному синтезу С18-окисленных стероидов. Концентрация последних зависит от концентрации кортизола в крови и, что более важно, от особенностей клеток опухоли.

Высокоэффективная жидкостная хроматография – тандемная масс-спектрометрия (ВЭЖХ-МС/

 DOI: https://doi.org/10.14341/probl10036

МС) — позволяет выявлять даже очень низкую концентрацию ГС в периферической плазме (нижняя граница для 18oxoF – 0,25 нг/дл) [69]. F. Satoh и соавт. [70] в 2015 г. впервые показали, что измерение концентрации 18oxoF в периферической крови с использованием ВЭЖХ-МС/МС позволяет дифференцировать АПА от ИГА. Пациенты с подтвержденным ПГА на основании результатов ССВЗК и МСКТ были предварительно разделены на больных с АПА (*n*=113), ИГА (*n*=121) и микро-АПА (*n*=27) (в последней подгруппе при МСКТ изменения в НП отсутствовали, но при ССВЗК определялась односторонняя гиперпродукция альдостерона) [70]. Во всех случаях АПА и микро-АПА диагноз был подтвержден после адреналэктомии на основании результатов измерения плазменной концентрации альдостерона и иммуногистохимического анализа стероидных ферментов в удаленных образованиях [42, 71]. По итогам исследования концентрация 18oxoF в плазме оказалась более надежным дифференциально-диагностическим критерием при АПА и ИГА, чем концентрация 18OHF. Это можно объяснить присутствием всех необходимых компонентов для синтеза последнего даже в ткани неизмененного надпочечника и, напротив, необходимостью ферментов из разных зон для продукции 18oxoF [70]. У пациентов с АПА концентрация 18oxoF выше 6,1 нг/дл и альдостерона плазмы выше 32,7 нг/дл был выявлен у 95 из 113 (84%) пациентов. Такие показатели не определялись ни в одном случае ИГА. В то же время в 43% случаев ИГА концентрация 18oxoF в плазме не достигала 1,2 нг/дл, наименьшего значения у пациентов с АПА. У 30 из 121 пациента с ИГА при КТ выявлялись образования одного из надпочечников, но они не обладали гормональной активностью. Следовательно, измерение концентрации 18oxoF у таких пациентов в учреждениях, где недоступно ССВЗК, может помочь избежать ненужной операции. Наиболее высокие значения концентрации 18oxoF и альдостерона в плазме у пациентов с микро-АПА были равны 4,8 и 24,5 нг/дл соответственно и оказались сопоставимы с таковыми при ИГА, в связи с чем авторы подчеркивают важность ССВЗК для дифференциальной диагностики этих форм заболевания у пациентов с концентрацией альдостерона <32,7 нг/дл и «промежуточным» значением концентрации 18oxoF. Основываясь на этих результатах, предлагается включать в схему диагностики ПГА измерение концентрации 18oxoF [70]. Тем не менее, отмечается, что концентрация 18OHF, обладая меньшей чувствительностью, характеризуется сопоставимо с 18oxoF высокой специфичностью и поэтому также может использоваться в дифференциальной диагностике АПА и ИГА [70]. Хотя измерения концентрации 18oxoF в плазме с помощью ВЭЖХ-МС/МС относительно дороги (примерно 150 долларов США за один образец), они обходятся гораздо дешевле ССВЗК (примерно 10 000 долларов США) [70].

Подтверждением повышенного синтеза ГС в АПА явилось обнаружение высокой концентрации 18oxoF в крови надпочечниковых вен. Y. Nakamura и соавт. [69] использовали отношение 18oxoF/кортизол вместо альдостерон/кортизол в ходе ССВЗК и показали, что концентрация гибридного стероида и его отношение к кортизолу выше в крови, оттекающей от надпочечника с АПА, чем от контралатерального интактного надпочечника, или у пациентов с ИГА. Хотя не было доказано, что расчет отношения 18oxoF/кортизол имеет преимущества перед расчетом отношения альдостерон/кортизол в диагностике односторонней гиперфункции надпочечника, сам факт повышения концентрации 18oxoF в крови, оттекающей со стороны АПА, является аргументом в пользу использования определения ГС в диагностике ПГА.

Таким образом, пациенты с АПА имеют более высокую концентрацию ГС, в особенности 18oxoF, чем пациенты с двусторонней гиперплазией надпочечников. Хотя возможный перекрест показателей между подтипами ПГА ограничивает значимость определения ГС для дифференциальной диагностики форм ПГА, такие определения могут существенно сузить показания к ССВЗК у пациентов, планирующих хирургическое удаление альдостеромы.

Особенности альдостером, обусловленных соматическими мутациями

Соматические мутации, лежащие в основе спорадических (несемейных) форм ПГА, выявлены по меньшей мере в 5 генах: *KCNJ5* [65], *ATP1A1*, *ATP2B3* [72], *CACNA1D* [73] и *CTNNB1* [74]. По данным масштабного европейского исследования, распространенность мутаций в первых 4 генах среди пациентов с АПА составила 54%, из которых 38% пришлись на мутацию в *KCNJ5* [75]. Недавний метаанализ показал, что общая распространенность мутаций *KCNJ5* составляет 43% и неравномерно распределена между Европой, США, Австралией (до 35%) и Китаем, Японией (до 63%) [76]. В отличие от мутации в гене *KCNJ5* мутации в *ATP1A1*, *ATP2B3* и *CACNA1D*, стимулирующие продукцию альдостерона, обнаружены также в скоплениях альдостерон-продуцирующих клеток неизмененных надпочечников у доноров почки [77]. В ретроспективном исследовании 2016 г. было показано, что часть соматических мутаций при АПА могут с высокой точностью (в 92% случаев) быть определены по характерному «7-стероидному профилю» (метод ВЭЖХ-МС/МС): концентрация альдостерона, 21-дезоксикортизола, кортикостерона, 11-дезоксикортикостерона, кортизола, а также 18-оксокортизола и 18-гидроксикортизола [78]. Для АПА с мутациями гена АТФазы или *CACNA1D* характерен клеточный состав клубочковой зоны [45, 79]. АПА с мутациями в *KCNJ5* содержат клетки, подобные клеткам пучковой зоны и отличаются более высокой концентрацией ГС в плазме периферич-

ской венозной крови. Такие АПА обладают высоким уровнем экспрессии ферментов пучковой зоны – 11β-гидроксилазы [45] и 17α-гидроксилазы [80], что проявляется повышенной по сравнению с другими АПА продукцией кортизола, а значит и синтезируемых из него с помощью CYP11B2 гибридных стероидов [51]. Как уже отмечалось, на долю АПА, несущих мутации в *KCNJ5*, приходится около 40%, а в Восточной Азии распространенность таких АПА доходит до 73% [81]. Поэтому в данной популяции определение 18-оксокортизола значимо для диагностики подтипа гиперальдостеронизма [70].

Таким образом, повышение концентрации ГС выявляется не только при семейных формах гиперальдостеронизма и обусловлено особенностями стероидогенеза в клетках АПА. Гетерогенность клеток АПА, способных к коэкспрессии различных ферментов стероидогенеза, свидетельствует в пользу того, что повышение концентрации 18OHF и 18oxoF является отличительным признаком спорадических АПА, чаще при наличии в них определенных соматических мутаций, и определение ГС может стать дополнительным методом неинвазивной дифференциальной диагностики АПА с ИГА и гормонально-неактивными аденомами.

Гибридные стероиды в диагностике альдостерон- и кортизол-продуцирующих аденом

При исследовании соматических мутаций в А/КПА выявлялись мутации *KCNJ5* и *PRKACA* (ген каталитической субъединицы протеинкиназы А) [82, 83]. Последняя характерна для кортикостером и является наиболее часто встречающейся мутацией, ответственной за повышение синтеза кортизола, распространенность которой в китайской популяции составляет около 40% [84]. У 22 пациентов с А/КПА было выявлено 17 образцов, содержащих мутацию *KCNJ5* и ни одного случая других мутаций, приводящих к гиперальдостеронизму или гиперкортицизму [12]. Соматические мутации *KCNJ5* нередки как в АПА, так и в аденомах с сочетанной секрецией, тогда как распространенность мутации *PRKACA* выявлена лишь в 1,6% случаев среди 122 пациентов с АПА. Следовательно, А/КПА имеет больше общего с альдостеромой, чем с кортикостеромой [9, 83]. Однако W. Arlt и соавт. [9] не нашли связи между степенью косекреции глюкокортикостероидов, формой ПГА и наличием мутаций в *KCNJ5*, на основании чего можно полагать, что гиперсекреция кортизола, обусловленная числом клеток, способных к его синтезу и их долей в общей массе ткани, не имеет четкой связи с той или иной определенной мутацией.

Интересно, что в исследовании H. Willenberg и соавт. [85] выраженное повышение концентрации 18OHF и 18OHB было выявлено в двух случаях А/КПА, в которых не был обнаружен гибридный ген *CYP11B1/CYP11B2*, а мутации альдостеронсинтазы и отягощенная наследственность были исключены. Поэтому предполагается, что повышение концентрации ГС характерно и для аденом с сочетанной секрецией. Отсюда следует, что при А/КПА не только искажаются результаты ССВЗК, но и снижается специфичность повышения концентрации ГС как признака семейных форм ПГА. Это делает генетическое ПЦР-исследование обязательным для постановки диагноза.

Вместе с тем подтверждение возможности использования ГС в качестве биохимических маркеров сочетания гиперальдостеронизма и гиперкортицизма способствует формированию «картины» подтипа ПГА и выбору соответствующей лечебной тактики без ССВЗК **(см. таблицу)**.

Заключение

Следует еще раз подчеркнуть, что подтип опухолей, секретирующих как альдостерон, так и кортизол, составляет отдельную группу, обладающую определенными клинически-диагностическими особенностями. Гиперкортицизм при ПГА тесно связан с по-

Дифференциальная диагностика подтипов первичного гиперальдостеронизма (ПГА) с определением гибридных стероидов (предлагаемый алгоритм на основании анализа литературных данных)

Исследование	Подтип ПГА			
	Идиопатическая гиперплазия надпочечников	Альдостерон-продуцирующая аденома	Семейный гиперальдостеронизм 1-го типа (глюкокортикоид-подавляемый)	Альдостерон- и кортизол-продуцирующая аденома
Компьютерная томография (чаще встречаемая картина)	Двусторонняя гиперплазия	<15 мм	Двусторонняя гиперплазия (возможно, узелковая)	> 25 мм
Концентрация гибридных стероидов в плазме	Низкая		Повышенная	
Ночной подавляющий тест с 1 мг дексаметазона	«Положительный»		«Положительный» (также отмечается частичное подавление секреции альдостерона)	«Отрицательный»
Метод дифференциальной диагностики	ССВЗК		ПЦР-исследование: химерный ген *CYP11B1/B2* при СГА-1	

вышенным риском сердечно-сосудистых осложнений, метаболических нарушений и надпочечниковой недостаточности в исходе оперативного лечения, а также с риском ложной интерпретации результатов ССВЗК. Учитывая высокую распространенность и потенциальные риски, исключение гиперкортицизма рекомендуется во всех случаях ПГА перед ССВЗК и при планировании оперативного лечения. Гибридные стероиды могут использоваться в дифференциальной диагностике как нозологических форм ПГА, так и в качестве биохимических маркеров А/КПА. Как при наследственных, так и при спорадических формах АПА в основе гиперсекреции ГС лежит клеточная неоднородность, обусловливающая возможность синтеза кортизола, и нарушение структурно-функционального разграничения пучковой и клубочковой зон надпочечника. Оценка концентрации ГС при дифференциальной диагностике между ИГА и АПА может быть полезна в качестве дополнительного и/или альтернативного, неинвазивного и менее дорогого в сравнении с ССВЗК диагностического исследования, позволяющего принять решение в пользу консервативного или хирургического лечения. Выявление диагностически значимой в отношении А/КПА концентрации ГС способствует выбору лечебной тактики в тех случаях, когда ССВЗК затруднителен или не рекомендован. Для оценки эффективности уровня ГС в диагностике ПГА и его подтипа с сочетанной гиперсекрецией кортизола необходимо проведение проспективных мультицентровых исследований с учетом этнической принадлежности пациентов.

Дополнительная информация

Источник финансирования. Поисково-аналитическая работа осуществлена на личные средства авторского коллектива.
Конфликт интересов. Авторы декларируют отсутствие явных и потенциальных конфликтов интересов, связанных с публикацией настоящей статьи.

ЛИТЕРАТУРА | REFERENCES

1. Hannemann A, Wallaschofski H. Prevalence of Primary Aldosteronism in Patient's Cohorts and in Population-based Studies – A Review of the Current Literature. *Horm Metab Res*. 2012; 44(03):157-162. doi: https://doi.org/10.1055/s-0031-1295438
2. Chao C-T, Wu V-C, Kuo C-C, et al. Diagnosis and management of primary aldosteronism: An updated review. *Ann Med*. 2013; 45(4):375-383. doi: https://doi.org/10.3109/07853890.2013.785234
3. SPRINT Research Group TSR, Wright JT, Williamson JD, et al. A Randomized Trial of Intensive versus Standard Blood-Pressure Control. *N Engl J Med*. 2015;373(22):2103-2116. doi: https://doi.org/10.1056/NEJMoa1511939
4. Mulatero P, Monticone S, Bertello C, et al. Long-Term Cardio- and Cerebrovascular Events in Patients With Primary Aldosteronism. *J Clin Endocrinol Metab*. 2013;98(12):4826-4833. doi: https://doi.org/10.1210/jc.2013-2805
5. Fischer E, Adolf C, Pallauf A, et al. Aldosterone Excess Impairs First Phase Insulin Secretion in Primary Aldosteronism. *J Clin Endocrinol Metab*. 2013;98(6):2513-2520. doi: https://doi.org/10.1210/jc.2012-3934
6. Hanslik G, Wallaschofski H, Dietz A, et al. Increased prevalence of diabetes mellitus and the metabolic syndrome in patients with primary aldosteronism of the German Conn's Registry. *Eur J Endocrinol*. 2015;173(5):665-675. doi: https://doi.org/10.1530/EJE-15-0450
7. Salcuni AS, Palmieri S, Carnevale V, et al. Bone involvement in aldosteronism. *J Bone Miner Res*. 2012;27(10):2217-2222. doi: https://doi.org/10.1002/jbmr.1660
8. Apostolopoulou K, Künzel HE, Gerum S, et al. Gender differences in anxiety and depressive symptoms in patients with primary hyperaldosteronism: A cross-sectional study. *World J Biol Psychiatry*. 2014;15(1):26-35. doi: https://doi.org/10.3109/15622975.2012.665480
9. Arlt W, Lang K, Sitch AJ, et al. Steroid metabolome analysis reveals prevalent glucocorticoid excess in primary aldosteronism. *JCI insight*. 2017;2(8). doi: https://doi.org/10.1172/jci.insight.93136
10. Piaditis GP, Kaltsas GA, Androulakis II, et al. High prevalence of autonomous cortisol and aldosterone secretion from adrenal adenomas. *Clin Endocrinol (Oxf)*. 2009;71(6):772-778. doi: https://doi.org/10.1111/j.1365-2265.2009.03551.x
11. Hiraishi K, Yoshimoto T, Tsuchiya K, et al. Clinicopathological features of primary aldosteronism associated with subclinical Cushing's syndrome. *Endocr J*. 2011;58(7):543-551. doi: https://doi.org/10.1507/endocrj.K10E-402
12. Tang L, Li X, Wang B, et al. Clinical Characteristics of Aldosterone- and Cortisol-Coproducing Adrenal Adenoma in Primary Aldosteronism. *Int J Endocr*. 2018 (2018): 1-9. doi: https://doi.org/10.1155/2018/4920841
13. Debono M, Bradburn M, Bull M, Harrison B, Ross RJ, Newell-Price J. Cortisol as a marker for increased mortality in patients with incidental adrenocortical adenomas. *J Clin Endocrinol Metab*. 2014;99(12):4462-4470. doi: https://doi.org/10.1210/jc.2014-3007
14. Späth M, Korovkin S, Antke C, Anlauf M, Willenberg HS. Aldosterone- and cortisol-co-secreting adrenal tumors: the lost subtype of primary aldosteronism. *Eur J Endocrinol*. 2011;164(4):447-455. doi: https://doi.org/10.1530/EJE-10-1070
15. Mulatero P, Monticone S, Rainey WE, Veglio F, Williams TA. Role of KCNJ5 in familial and sporadic primary aldosteronism. *Nat Rev Endocrinol*. 2013;9(2):104-112. doi: https://doi.org/10.1038/nrendo.2012.230
16. McCurley A, Jaffe IZ. Mineralocorticoid receptors in vascular function and disease. *Mol Cell Endocrinol*. 2012;350(2):256-265. doi: https://doi.org/10.1016/j.mce.2011.06.014
17. Leibovitz E, Ebrahimian T, Paradis P, Schiffrin EL. Aldosterone induces arterial stiffness in absence of oxidative stress and endothelial dysfunction. *J Hypertens*. 2009;27(11):2192-2200. doi: https://doi.org/10.1097/HJH.0b013e328330a963
18. Dorrance AM, Rupp NC, Nogueira EF. Mineralocorticoid Receptor Activation Causes Cerebral Vessel Remodeling and Exacerbates the Damage Caused by Cerebral Ischemia. *Hypertension*. 2006;47(3):590-595. doi: https://doi.org/10.1161/01.HYP.0000196945.73586.0d
19. Ouvrard-Pascaud A, Sainte-Marie Y, Bénitah J-P, et al. Conditional Mineralocorticoid Receptor Expression in the Heart Leads

to Life-Threatening Arrhythmias. *Circulation*. 2005;111(23):3025-3033. doi: https://doi.org/10.1161/circulationaha.104.503706

20. Reil J-C, Hohl M, Selejan S, et al. Aldosterone promotes atrial fibrillation. *Eur Heart J*. 2012;33(16):2098-2108. doi: https://doi.org/10.1093/eurheartj/ehr266
21. Funder JW. Aldosterone, hypertension and heart failure: insights from clinical trials. *Hypertens* Res. 2010;33(9):872-875. doi: https://doi.org/10.1038/hr.2010.115
22. Report of the Expert Committee on the Diagnosis and Classification of Diabetes Mellitus. *Diabetes Care*. 2003;26(suppl 1):s5-s20. doi: https://doi.org/10.2337/DIACARE.26.2007.S5
23. Mosso LM, Carvajal CA, Maiz A, et al. A possible association between primary aldosteronism and a lower β-cell function. *J Hypertens*. 2007;25(10):2125-2130. doi: https://doi.org/10.1097/HJH.0b013e3282861fa4
24. Sowers JR, Whaley-Connell A, Epstein M. Narrative Review: The Emerging Clinical Implications of the Role of Aldosterone in the Metabolic Syndrome and Resistant Hypertension. *Ann Intern Med*. 2009;150(11):776. doi: https://doi.org/10.7326/0003-4819-150-11-200906020-00005
25. Jin HM, Zhou DC, Gu HF, et al. Antioxidant N-Acetylcysteine Protects Pancreatic β-Cells Against Aldosterone-Induced Oxidative Stress and Apoptosis in Female db/db Mice and Insulin-Producing MIN6 Cells. *Endocrinology*. 2013;154(11):4068-4077. doi: https://doi.org/10.1210/en.2013-1115
26. Corry DB, Tuck ML. The effect of aldosterone on glucose metabolism. *Curr Hypertens Rep*. 2003;5(2):106-109. doi: https://doi.org/10.1007/s11906-003-0065-2
27. Fallo F, Sonino N. Should we evaluate for cardiovascular disease in patients with Cushing's syndrome? *Clin Endocrinol (Oxf)*. 2009;71(6):768-771. doi: https://doi.org/10.1111/j.1365-2265.2009.03610.x
28. Funder JW. Is aldosterone bad for the heart? *Trends Endocrinol Metab*. 2004;15(4):139-142. doi: https://doi.org/10.1016/J.TEM.2004.03.006
29. Arriza JL, Weinberger C, Cerelli G, et al. Cloning of human mineralocorticoid receptor complementary DNA: structural and functional kinship with the glucocorticoid receptor. *Science*. 1987; 237(4812):268-275. doi: https://doi.org/10.1126/science.3037703
30. Yamaji M, Tsutamoto T, Kawahara C, et al. Serum Cortisol as a Useful Predictor of Cardiac Events in Patients With Chronic Heart Failure: The Impact of Oxidative Stress. *Circ Hear Fail*. 2009;2(6):608-615. doi: https://doi.org/10.1161/CIRCHEARTFAILURE.109.868513
31. Pitt B, Reichek N, Willenbrock R, et al. Effects of Eplerenone, Enalapril, and Eplerenone/Enalapril in Patients With Essential Hypertension and Left Ventricular Hypertrophy: The 4E-Left Ventricular Hypertrophy Study. *Circulation*. 2003;108(15):1831-1838. doi: https://doi.org/10.1161/01.CIR.0000091405.00772.6E
32. Mihailidou AS, Loan Le TY, Mardini M, Funder JW. Glucocorticoids Activate Cardiac Mineralocorticoid Receptors During Experimental Myocardial Infarction. *Hypertension*. 2009;54(6):1306-1312. doi: https://doi.org/10.1161/hypertensionaha.109.136242
33. Di Dalmazi G, Berr CM, Fassnacht M, Beuschlein F, Reincke M. Adrenal Function After Adrenalectomy for Subclinical Hypercortisolism and Cushing's Syndrome: A Systematic Review of the Literature. *J Clin Endocrinol Metab*. 2014;99(8):2637-2645. doi: https://doi.org/10.1210/jc.2014-1401
34. Мельниченко Г.А., Платонова Н.М., Бельцевич Д.Г., и др. Первичный гиперальдостеронизм: диагностика и лечение. Новый взгляд на проблему. По материалам Проекта клинических рекомендаций Российской ассоциации эндокринологов по диагностике и лечению первичного гиперальдостеронизма. // *Consilium Medicum*. – 2017. – Т. 19. – №4. – С. 75–85. [Melnichenko GA, Platonova NM, Beltsevich DG, et al. Primary Hyperaldosteronism: Diagnosis and Treatment. A New Look at the Problem. According to the Materials of the Russian Association of Endocrinologists Clinical Guidelines for Primary Hyperaldosteronism Diagnosis and Treatment. *Consilium Medicum*. 2017;19(4):75–85. (In Russ.).] doi: https://doi.org/10.26442/2075-1753_19.4.75-85
35. Funder JW, Carey RM, Mantero F, et al. The Management of Primary Aldosteronism: Case Detection, Diagnosis, and Treatment: An Endocrine Society Clinical Practice Guideline. *J Clin Endocrinol Metab*. 2016;101(5):1889-1916. doi: https://doi.org/10.1210/jc.2015-4061
36. Goupil R, Wolley M, Ahmed AH, Gordon RD, Stowasser M. Does concomitant autonomous adrenal cortisol overproduction have the potential to confound the interpretation of adrenal venous sampling in primary aldosteronism? *Clin Endocrinol (Oxf)*. 2015;83(4):456-461. doi: https://doi.org/10.1111/cen.12750
37. Kishino M, Yoshimoto T, Nakadate M, et al. Optimization of left adrenal vein sampling in primary aldosteronism: Coping with asymmetrical cortisol secretion. *Endocr J*. 2017;64(3):347-355. doi: https://doi.org/10.1507/endocrj.EJ16-0433
38. Goupil R, Wolley M, Ungerer J, et al. Use of plasma metanephrine to aid adrenal venous sampling in combined aldosterone and cortisol over-secretion. *Endocrinol diabetes Metab case reports*. 2015; 2015:150075. doi: https://doi.org/10.1530/EDM-15-0075
39. Buffolo F, Monticone S, Williams TA, et al. Subtype Diagnosis of Primary Aldosteronism: Is Adrenal Vein Sampling Always Necessary? *Int J Mol Sci*. 2017;18(4). doi: https://doi.org/10.3390/ijms18040848
40. Gomez-Sanchez CE, Qi X, Velarde-Miranda C, et al. Development of monoclonal antibodies against human CYP11B1 and CYP11B2. *Mol Cell Endocrinol*. 2014;383(1-2):111-117. doi: https://doi.org/10.1016/j.mce.2013.11.022
41. Lenders JWM, Williams TA, Reincke M, Gomez-Sanchez CE. DIAGNOSIS OF ENDOCRINE DISEASE: 18-Oxocortisol and 18-hydroxycortisol: is there clinical utility of these steroids? *Eur J Endocrinol*. 2018;178(1):R1-R9. doi: https://doi.org/10.1530/EJE-17-0563
42. Nishimoto K, Nakagawa K, Li D, et al. Adrenocortical Zonation in Humans under Normal and Pathological Conditions. *J Clin Endocrinol Metab*. 2010;95(5):2296-2305. doi: https://doi.org/10.1210/jc.2009-2010
43. Munro Neville A, O'hare MJ. Histopathology of the human adrenal cortex. *Clin Endocrinol Metab*. 1985;14(4):791-820. doi: https://doi.org/10.1016/S0300-595X(85)80078-5
44. Pascoe L, Curnow KM, Slutsker L, et al. Glucocorticoid-suppressible hyperaldosteronism results from hybrid genes created by unequal crossovers between CYP11B1 and CYP11B2. *Proc Natl Acad Sci USA*. 1992;89(17):8327-8331. doi: https://doi.org/10.1073/PNAS.89.17.8327
45. Monticone S, Castellano I, Versace K, et al. Immunohistochemical, genetic and clinical characterization of sporadic aldosterone-producing adenomas. *Mol Cell Endocrinol*. 2015;411:146-154. doi: https://doi.org/10.1016/j.mce.2015.04.022
46. Ganguly A. Cellular origin of aldosteronomas. *Clin Investig*. 1992; 70(5):392-395. doi: https://doi.org/10.1007/BF00235519
47. Stowasser M, Tunny TJ, Klemm SA, Gordon RD. Cortisol production by aldosterone-producing adenomas in vitro. *Clin Exp Pharmacol Physiol*. 1993;20(5):292-295. doi: https://doi.org/10.1111/j.1440-1681.1993.tb01686.x
48. Allan CA, Kaltsas G, Perry L, et al. Concurrent secretion of aldosterone and cortisol from an adrenal adenoma – Value of MRI in diagnosis. *Clin Endocrinol (Oxf)*. 2000. doi: https://doi.org/10.1046/j.1365-2265.2000.01022.x
49. Rockall AG, Babar SA, Sohaib SAA, et al. CT and MR Imaging of the Adrenal Glands in ACTH-independent Cushing Syndrome. *RadioGraphics*. 2004;24(2):435-452. doi: https://doi.org/10.1148/rg.242035092

50. Yamakita N, Gomez-Sanchez CE, Mune T, et al. Simultaneous measurement of plasma 18-oxocortisol and 18-hydroxycortisol levels in normal man. *Eur J Endocrinol*. 1994. doi: https://doi.org/10.1530/eje.0.1310074
51. Mulatero P, Curnow KM, Aupetit-Faisant B, et al. Recombinant CYP11B Genes Encode Enzymes that Can Catalyze Conversion of 11-Deoxycortisol to Cortisol, 18-Hydroxycortisol, and 18-Oxocortisol 1. *J Clin Endocrinol Metab*. 1998;83(11):3996-4001. doi: https://doi.org/10.1210/jcem.83.11.5237
52. Geller DS, Zhang J, Wisgerhof MV, Shackleton C, Kashgarian M, Lifton RP. A novel form of human mendelian hypertension featuring nonglucocorticoid-remediable aldosteronism. *J Clin Endocrinol Metab*. 2008;93(8):3117-3123. doi: https://doi.org/10.1210/jc.2008-0594
53. Ulick S, Land M, Chu MD. 18-Oxocortisol, a naturally occurring mineralocorticoid agonist *Endocrinology*. 1983;113(6):2320-2322. doi: https://doi.org/10.1210/endo-113-6-2320
54. Gomez-Sanchez CE, Gomez-Sanchez EP, Smith JS, Ferris MW, Foecking MF. Receptor Binding and Biological Activity of 18 Oxocortisol. *Endocrinology*. 1985;116(1):6-10. doi: https://doi.org/10.1210/endo-116-1-6
55. Russell DW, White PC. Four is not more than two. *Am J Hum Genet*. 1995;57(5):1002-1005. PMID: 7485148
56. Freel EM, Shakerdi LA, Friel EC, et al. Studies on the origin of circulating 18-hydroxycortisol and 18-oxocortisol in normal human subjects. *J Clin Endocrinol Metab*. 2004;89(9):4628-4633. doi: https://doi.org/10.1210/jc.2004-0379
57. Fraser R, Connell JMC, Budd PS, Corrie JET, Kenyon CJ. The origin and significance of 18-hydroxycortisol: Studies in hyperaldosteronism and in bovine adrenocortical cells in vitro. *J Steroid Biochem Mol Biol*. 1991. doi: https://doi.org/10.1093/jmp/jhv028
58. Gomez-Sanchez CE, Clore JN, Estep HL, Watlington CO. Effect of Chronic Adrenocorticotropin Stimulation on the Excretion of 18-Hydroxycortisol and 18-Oxocortisol. *J Clin Endocrinol Metab*. 1988. doi: https://doi.org/10.1210/jcem-67-2-322
59. Hatakeyama H, Miyamori I, Fujita T, Takeda Y, Takeda R, Yamamoto H. Vascular aldosterone. Biosynthesis and a link to angiotensin II-induced hypertrophy of vascular smooth muscle cells. *J Biol Chem*. 1994. doi: https://doi.org/10.1007/BF03349773
60. MacKenzie SM, Clark CJ, Fraser R, Gómez-Sánchez CE, Connell JMC, Davies E. Expression of 11β-hydroxylase and aldosterone synthase genes in the rat brain. *J Mol Endocrinol*. 2000;(24):321–328. doi: https://doi.org/10.1677/jme.0.0240321
61. Ulick S, Blumenfeld JD, Atlas SA, Wang JZ, Vaughan ED. The unique steroidogenesis of the aldosteronoma in the differential diagnosis of primary aldosteronism. *J Clin Endocrinol Metab*. 1993; 76(4):873-878. doi: https://doi.org/10.1210/jcem.76.4.8473399
62. Mosso L, Gómez-Sánchez CE, Foecking MF, Fardella C, Gomez-Sanchez CE. Serum 18-Hydroxycortisol in Primary Aldosteronism, Hypertension, and Normotensives. *Hypertension*. 2001;(38):688–691. doi: https://doi.org/10.1161/01.HYP.38.3.688
63. Stowasser M, Bachmann AW, Huggard PR, Rossetti TR, Gordon RD. Treatment of Familial Hyperaldosteronism Type I: Only Partial Suppression of Adrenocorticotropin Required to Correct Hypertension. *J Clin Endocrinol Metab*. 2000;85(9):3313-3318. doi: https://doi.org/10.1210/jcem.85.9.6834
64. Jonsson JR, Klemm SA, Tunny TJ, Stowasser M, Gordon RD. A New Genetic Test for Familial Hyperaldosteronism Type I Aids in the Detection of Curable Hypertension. *Biochem Biophys Res Commun*. 1995;207(2):565-571. doi: https://doi.org/10.1006/bbrc.1995.1225
65. Choi M, Scholl UI, Yue P, et al. K+ channel mutations in adrenal aldosterone-producing adenomas and hereditary hypertension. *Science*. 2011;331(6018):768-772. doi: https://doi.org/10.1126/science.1198785
66. Mulatero P, di Cella SM, Monticone S, et al. 18-Hydroxycorticosterone, 18-Hydroxycortisol, and 18-Oxocortisol in the Diagnosis of Primary Aldosteronism and Its Subtypes. *J Clin Endocrinol Metab*. 2012;97(3):881-889. doi: https://doi.org/10.1210/jc.2011-2384
67. Nakamura Y, Kitada M, Satoh F, et al. Intratumoral heterogeneity of steroidogenesis in aldosterone-producing adenoma revealed by intensive double- and triple-immunostaining for CYP11B2/B1 and CYP17. *Mol Cell Endocrinol*. 2016;422:57-63. doi: https://doi.org/10.1016/j.mce.2015.11.014
68. Nakamura Y, Maekawa T, Felizola SJA, et al. Adrenal CYP11B1/2 expression in primary aldosteronism: immunohistochemical analysis using novel monoclonal antibodies. *Mol Cell Endocrinol*. 2014;392(1-2):73-79. doi: https://doi.org/10.1016/j.mce.2014.05.002
69. Nakamura Y, Satoh F, Morimoto R, et al. 18-oxocortisol measurement in adrenal vein sampling as a biomarker for subclassifying primary aldosteronism. *J Clin Endocrinol Metab*. 2011;96(8):E1272-8. doi: https://doi.org/10.1210/jc.2010-2785
70. Satoh F, Morimoto R, Ono Y, et al. Peripheral Plasma 18-Oxocortisol Can Discriminate Unilateral Adenoma from Bilateral Diseases in Primary Aldosteronism Patients. *Hypertension*. 2015;65(5):1096-1102. doi: https://doi.org/10.1161/hypertensionaha.114.04453
71. Doi M, Satoh F, Maekawa T, et al. Isoform-Specific Monoclonal Antibodies Against 3β-Hydroxysteroid Dehydrogenase/Isomerase Family Provide Markers for Subclassification of Human Primary Aldosteronism. *J Clin Endocrinol Metab*. 2014;99(2):E257-E262. doi: https://doi.org/10.1210/jc.2013-3279
72. Beuschlein F, Boulkroun S, Osswald A, et al. Somatic mutations in ATP1A1 and ATP2B3 lead to aldosterone-producing adenomas and secondary hypertension. *Nat Genet*. 2013;45(4):440-444. doi: https://doi.org/10.1038/ng.2550
73. Scholl UI, Goh G, Stölting G, et al. Somatic and germline CACNA1D calcium channel mutations in aldosterone-producing adenomas and primary aldosteronism. *Nat Genet*. 2013;45(9):1050-1054. doi: https://doi.org/10.1038/ng.2695
74. Teo AED, Garg S, Shaikh LH, et al. Pregnancy, Primary Aldosteronism, and Adrenal CTNNB1 Mutations. *N Engl J Med*. 2015; 373(15):1429-1436. doi: https://doi.org/10.1056/NEJMoa1504869
75. Fernandes-Rosa FL, Williams TA, Riester A, et al. Genetic Spectrum and Clinical Correlates of Somatic Mutations in Aldosterone-Producing Adenoma. *Hypertension*. 2014;64(2):354-361. doi: https://doi.org/10.1161/hypertensionaha.114.03419
76. Lenzini L, Rossitto G, Maiolino G, Letizia C, Funder JW, Rossi GP. A Meta-Analysis of Somatic KCNJ5 K + Channel Mutations In 1636 Patients With an Aldosterone-Producing Adenoma. J *Clin Endocrinol Metab*. 2015;100(8):E1089-E1095. doi: https://doi.org/10.1210/jc.2015-2149
77. Nishimoto K, Tomlins SA, Kuick R, et al. Aldosterone-stimulating somatic gene mutations are common in normal adrenal glands. *Proc Natl Acad Sci USA*. 2015;112(33):E4591-9. doi: https://doi.org/10.1073/pnas.1505529112
78. Williams TA, Peitzsch M, Dietz AS, et al. Genotype-Specific Steroid Profiles Associated With Aldosterone-Producing Adenomas-Novelty and Significance. *Hypertension*. 2016;67(1):139-145. doi: https://doi.org/10.1161/hypertensionaha.115.06186
79. Dekkers T, ter Meer M, Lenders JWM, et al. Adrenal Nodularity and Somatic Mutations in Primary Aldosteronism: One Node Is the Culprit? *J Clin Endocrinol Metab*. 2014;99(7):E1341-E1351. doi: https://doi.org/10.1210/jc.2013-4255
80. Azizan EAB, Lam BYH, Newhouse SJ, et al. Microarray, qPCR, and KCNJ5 Sequencing of Aldosterone-Producing Adenomas Reveal Differences in Genotype and Phenotype between Zona Glomerulosa- and Zona Fasciculata-Like Tumors. *J Clin Endocrinol Metab*. 2012;97(5):E819-E829. doi: https://doi.org/10.1210/jc.2011-2965

81. Williams T, Lenders J, Burrello J, Beuschlein F, Reincke M. KCNJ5 Mutations: Sex, Salt and Selection. *Horm Metab Res*. 2015; 47(13):953-958. doi: https://doi.org/10.1055/s-0035-1565090
82. Yamada M, Nakajima Y, Taguchi R, et al. KCNJ5 mutations in aldosterone- and cortisol-co-secreting adrenal adenomas [Rapid Communication]. *Endocr J*. 2012;59(8):735-741. doi: https://doi.org/10.1507/endocrj.EJ12-0247
83. Rhayem Y, Perez-Rivas LG, Dietz A, et al. PRKACA Somatic Mutations Are Rare Findings in Aldosterone-Producing Adenomas. *J Clin Endocrinol Metab*. 2016;101(8):3010-3017. doi: https://doi.org/10.1210/jc.2016-1700
84. Li X, Wang B, Tang L, et al. Clinical characteristics of PRKACA mutations in Chinese patients with adrenal lesions: a single-centre study. *Clin Endocrinol (Oxf)*. 2016;85(6):954-961. doi: https://doi.org/10.1111/cen.13134
85. Willenberg HS, Späth M, Maser-Gluth C, et al. Sporadic solitary aldosterone- and cortisol-co-secreting adenomas: endocrine, histological and genetic findings in a subtype of primary aldosteronism. *Hypertens Res*. 2010;33(5):467-472. doi: https://doi.org/10.1038/hr.2010.18

Рукопись получена: 19.12.2018
Одобрена к публикации: 13.02.2019
Опубликована online: 25.02.2019

ИНФОРМАЦИЯ ОБ АВТОРАХ
***Шифман Борис Михайлович** [Boris M. Shifman, MD, PhD student]; адрес: Россия, 117036, Москва, ул. Дмитрия Ульянова, д. 11 [address: 11 Dmitria Uljanova street, Moscow 117036, Russia]; ORCID: https://orcid.org/0000-0002-1848-8978; eLibrary SPIN: 5898-2088; e-mail: boris-11@mail.ru
Платонова Надежда Михайловна, д.м.н. [Nadezhda M. Platonova, MD, PhD]; ORCID: https://orcid.org/0000-0001-6388-1544; eLibrary SPIN: 4053-3033; e-mail: doc-platonova@inbox.ru
Молашенко Наталья Валерьевна, к.м.н. [Natalya V. Molashenko, MD, PhD]; ORCID: https://orcid.org/0000-0001-6265-1210; eLibrary SPIN: 5679-2808; e-mail: molashenko@mail.ru
Трошина Екатерина Анатольевна, д.м.н., профессор, член-корр. РАН [Ekaterina A. Troshina, MD, PhD, professor]; ORCID: https://orcid.org/0000-0002-8520-8702; eLibrary SPIN: 8821-8990; e-mail: troshina@inbox.ru
Романова Наталья Юрьевна [Natalia Yu. Romanova, MD]; ORCID: https://orcid.org/0000-0002-9117-4908; eLibrary SPIN: 5288-2968; e-mail: oktreotid8@gmail.com
Колесникова Галина Сергеевна, д.б.н. [Galina S. Kolesnikova, PhD]; ORCID: https://orcid.org/0000-0002-8698-0681; eLibrary SPIN: 7716-9680; e-mail: kolesnikova@endocrincentr.ru

КАК ЦИТИРОВАТЬ:
Шифман Б.М., Платонова Н.М., Молашенко Н.В., Трошина Е.В., Романова Н.Ю., Колесникова Г.С. Опухоли надпочечника с сочетанной секрецией альдостерона и кортизола – непростая сумма знакомых слагаемых (обзор литературы) // *Проблемы эндокринологии*. – 2019. – Т. 65. – №2. – С. 113-123. doi: https://doi.org/10.14341/probl10036

TO CITE THIS ARTICLE:
Shifman BM, Platonova NM, Molashenko NV, Troshina EA, Romanova NYu, Kolesnikova GS. Aldosterone- and cortisol-co-secreting adrenal tumors: an uneasy sum of well-known parts (review). *Problems of Endocrinology*. 2019;65(2):113-123. doi: https://doi.org/10.14341/probl10036

К статье *Б.М. Шифмана и соавт.* «Опухоли надпочечника с сочетанной секрецией альдостерона и кортизола – непростая сумма знакомых слагаемых (обзор литературы)»

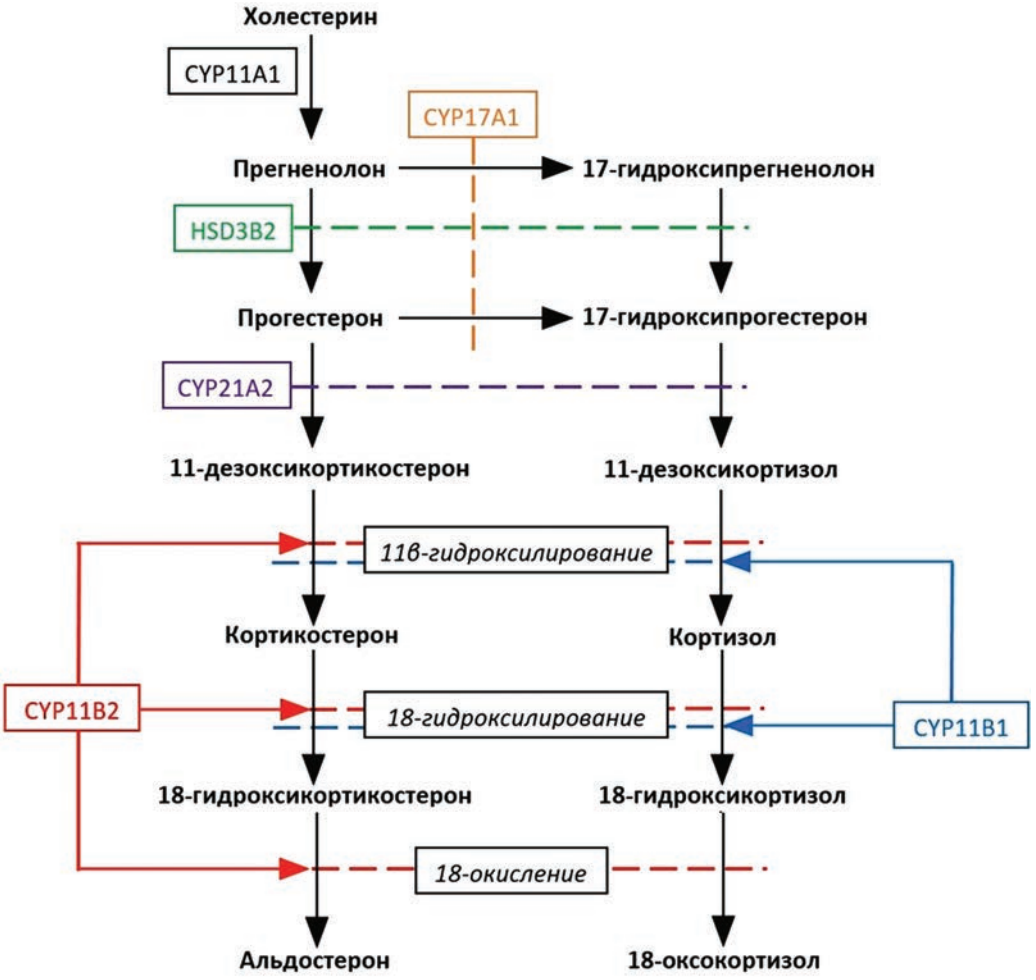

Рис. 1. **Пути стероидогенеза, ведущие к синтезу альдостерона, кортизола, а также гибридных стероидов: 18-оксокортизола и 18-гидроксикортизола.**

CYP11A1 – 20,22-десмолаза («Фермент, расщепляющий боковую цепь холестерина»), HSD3B2 – 3-бета-гидроксистероиддегидрогеназа, тип 2, CYP17A1 – 17α-гидроксилаза, CYP21A2 – 21-гидроксилаза, CYP11B1 – 11β-гидроксилаза, CYP11B2 – альдостеронсинтаза.